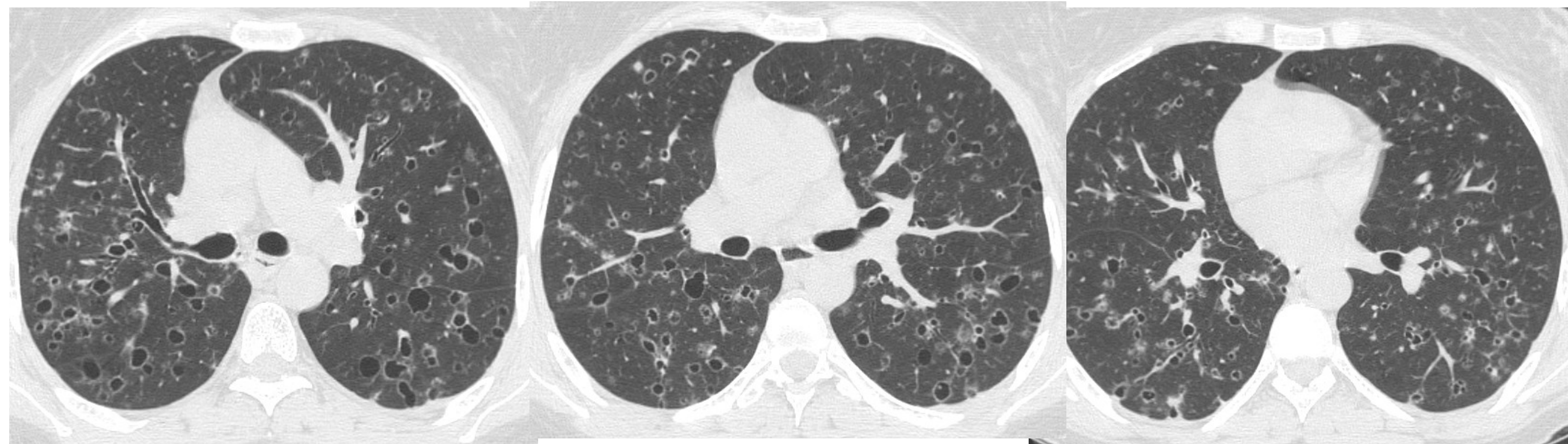


PROVA PRATICA 2 :

Femmina, 37 anni, moderata dispnea, stanchezza e febbre. Effettua approfondimento TC TORACE su consiglio del Radiologo dopo RX torace.



- **Descrivi i reperti più significativi.**
- **Indica la Diagnosi più probabile ed eventuali diagnosi differenziali.**