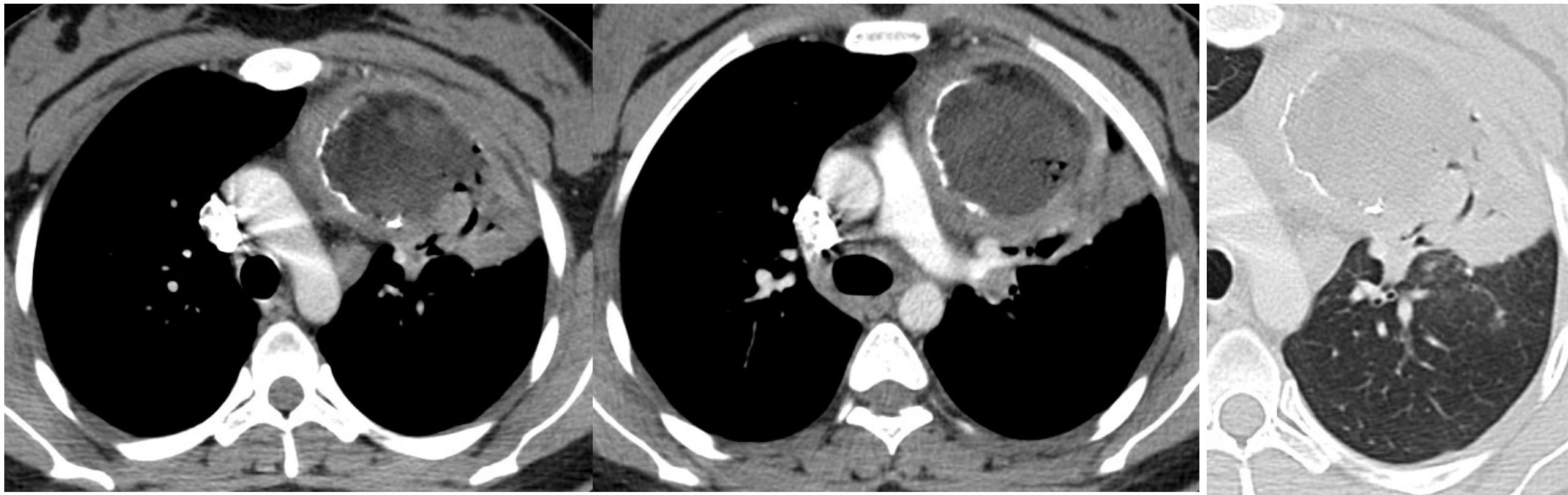


PROVA PRATICA 1:

**Femmina, 23 anni, moderata dispnea, dolore toracico e febbre.
Effettua approfondimento TC TORACE su consiglio del Radiologo dopo RX torace.**



- **Descrivi i reperti più significativi.**
- **Indica la Diagnosi più probabile ed eventuali diagnosi differenziali.**